

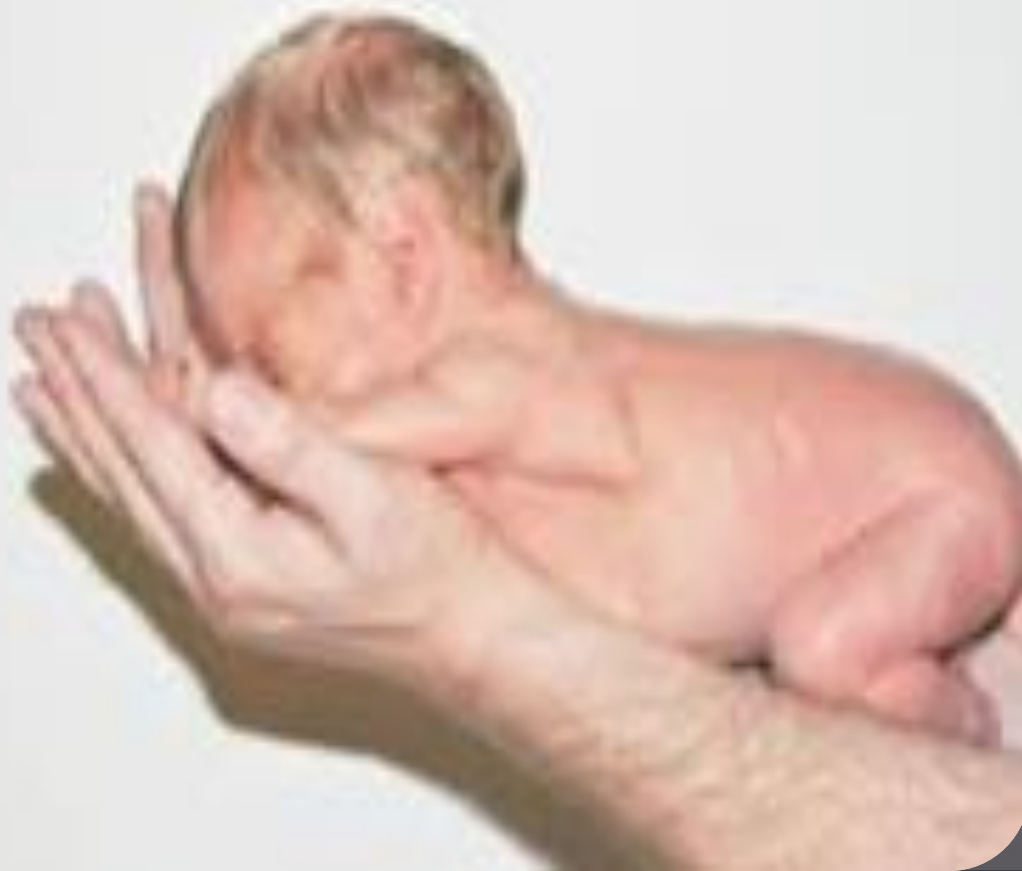VIDEOLARYNGO-
SKOPI
och den
Pediatriska
Luftvägen

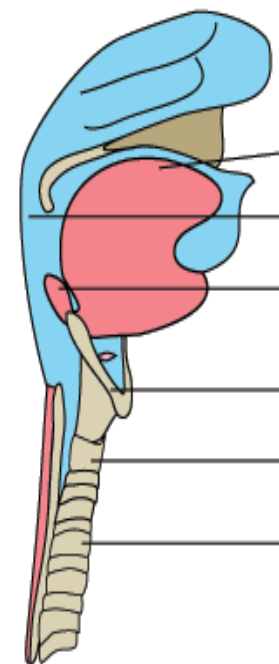
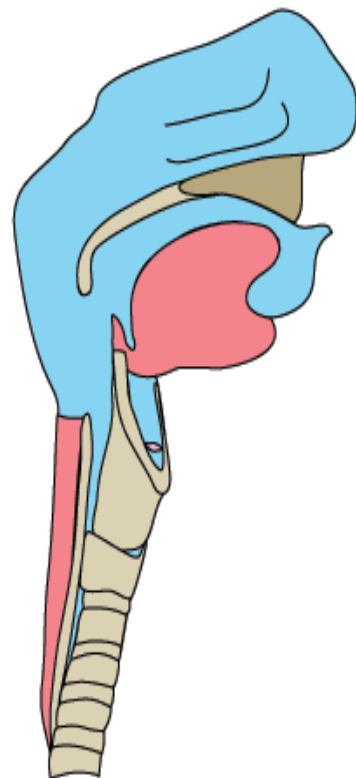
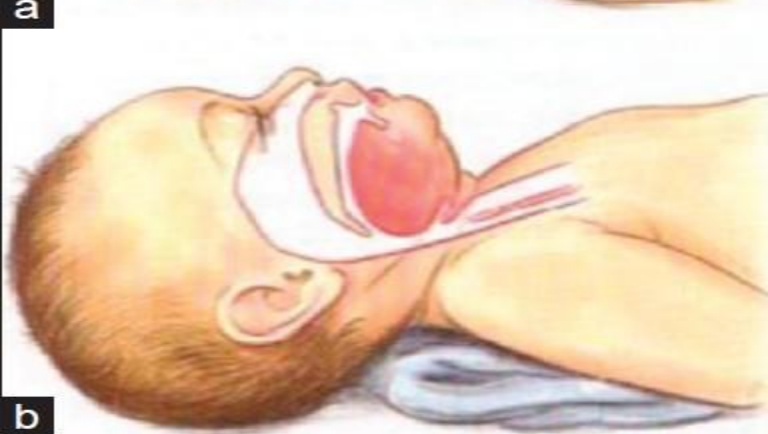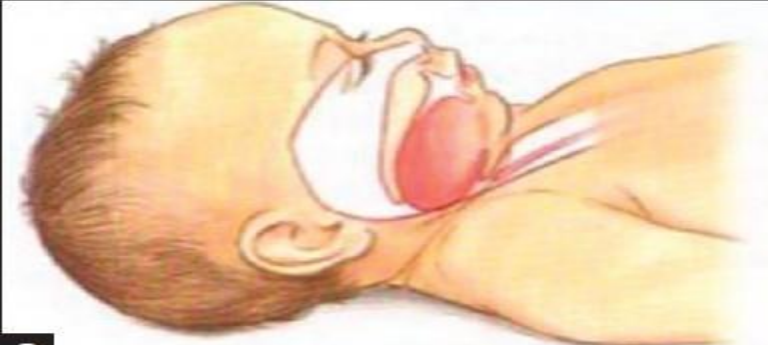Chris Cressy ÖI. NUS



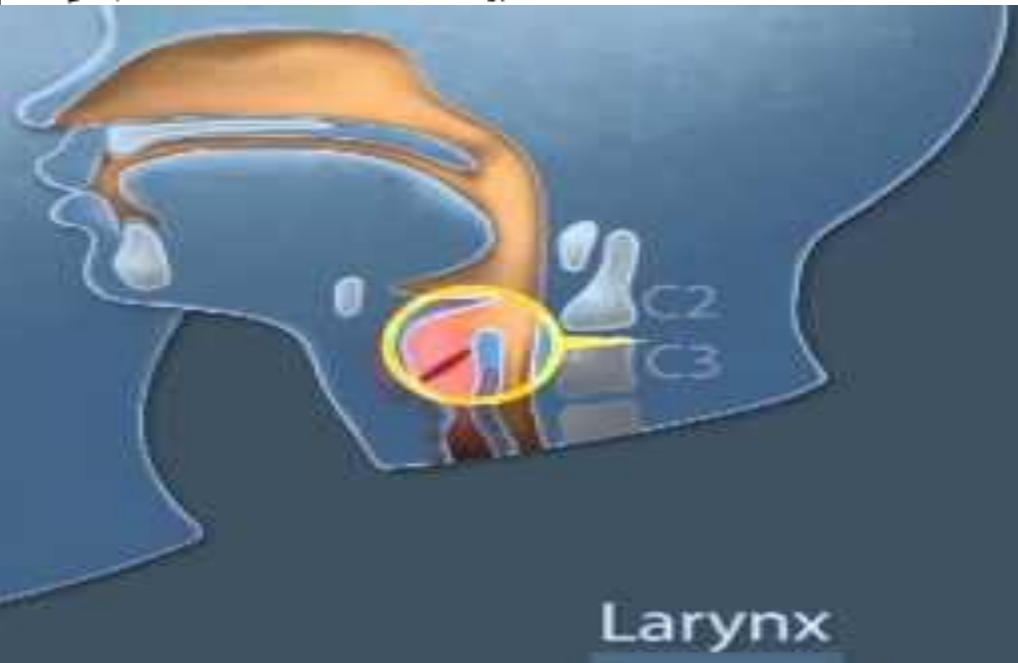
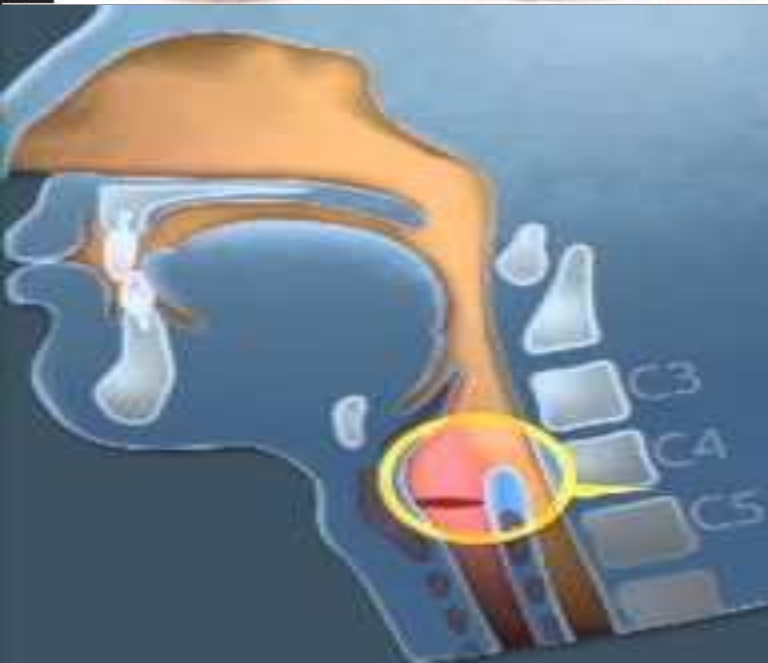
PEDIATRISK vs ADULT

(Barn är inte små vuxna men vuxna kan vara stora barn)





- Tongue is larger in proportion to mouth
- Pharynx is smaller
- Epiglottis is larger and floppier
- Larynx is more anterior and superior
- Narrowest at cricoid
- Trachea narrow and less rigid



Svåra luftvägar hos barn

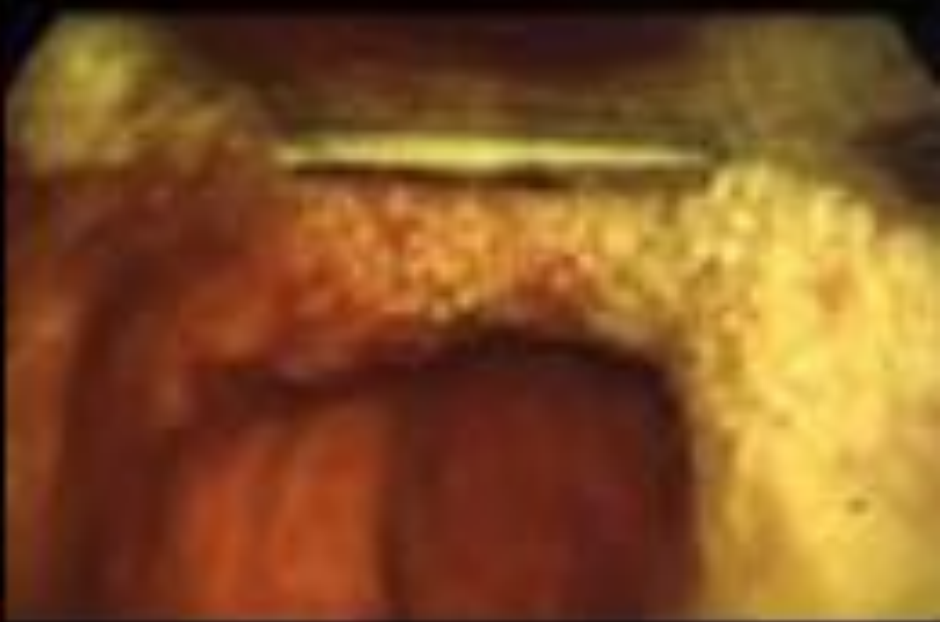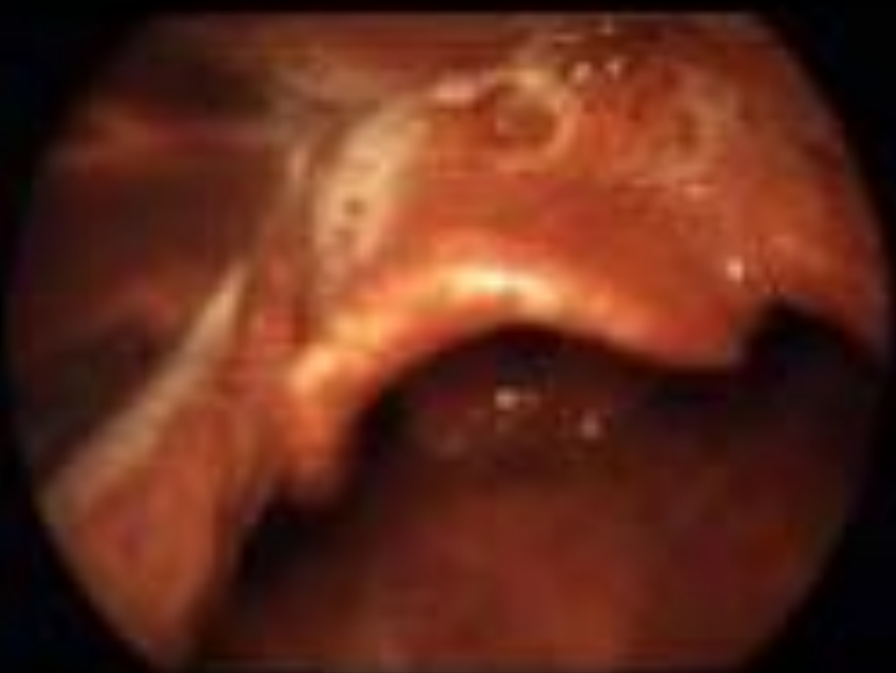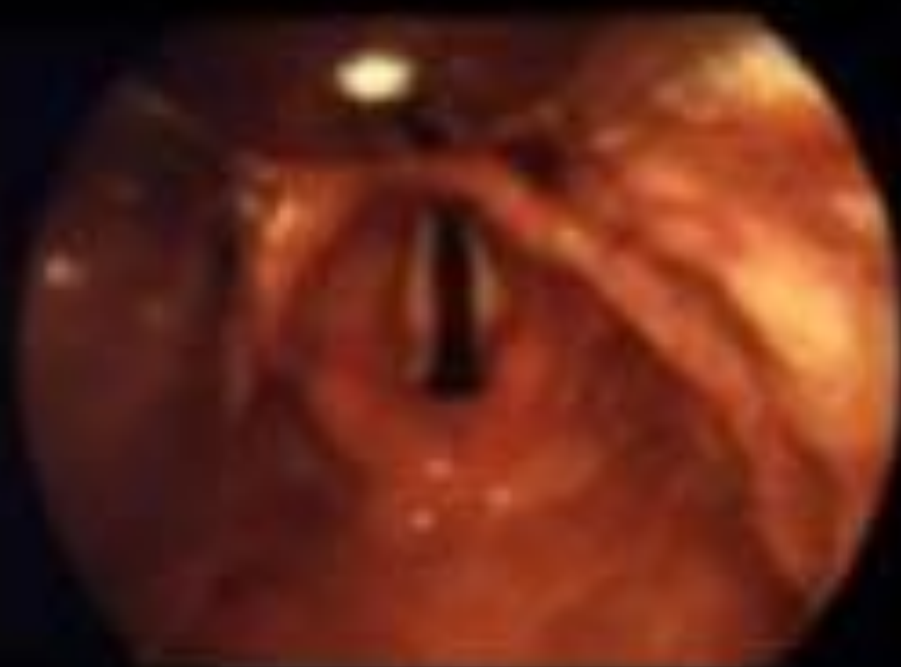Anamnes:

- ▣ Syndrom med känd luftvägs problem
- ▣ Brännskador
- ▣ Strålbehandling
- ▣ Huvud/hals tumörkirurgi
- ▣ Tidigare luftvägs kirurgi
- ▣ Stridor
- ▣ OSA

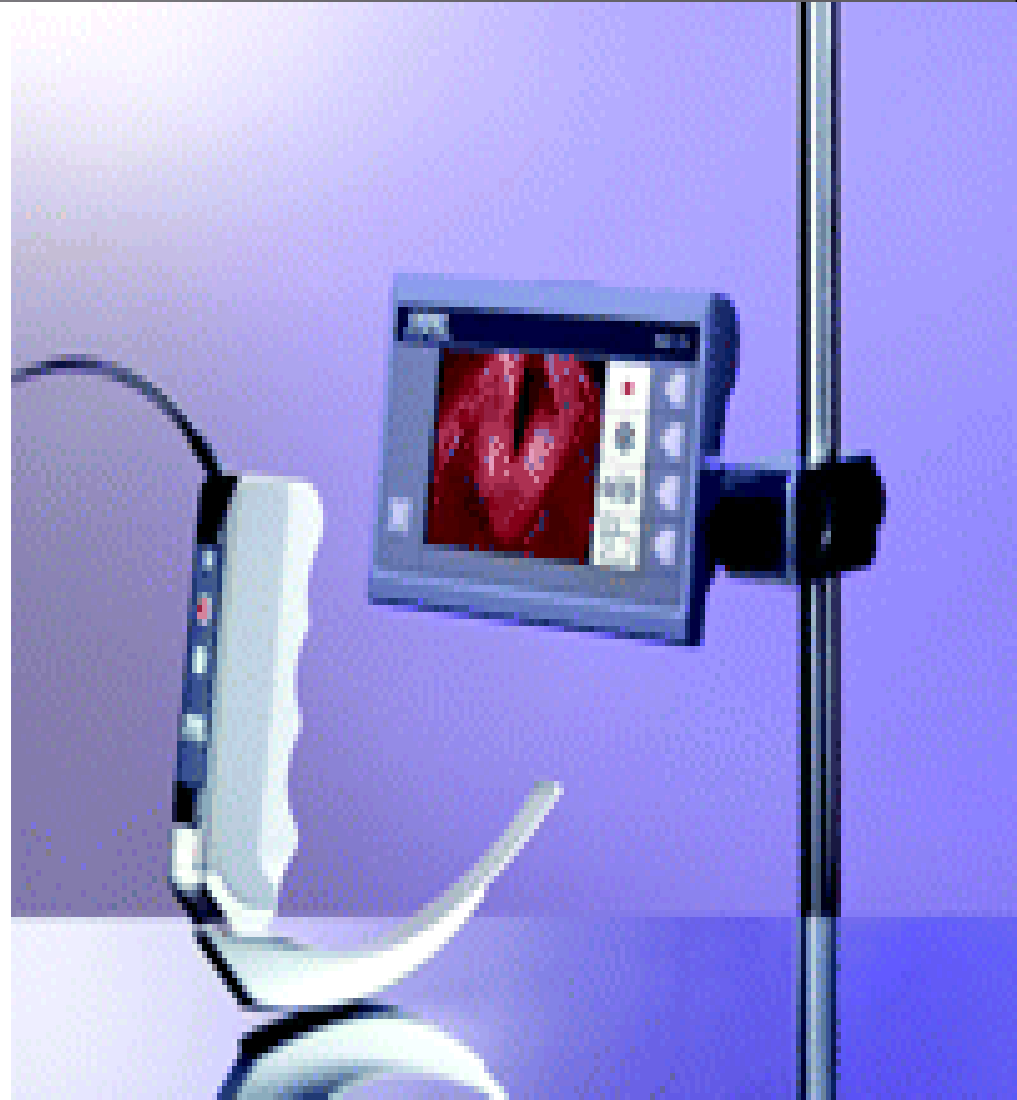Svåra luftvägar hos barn

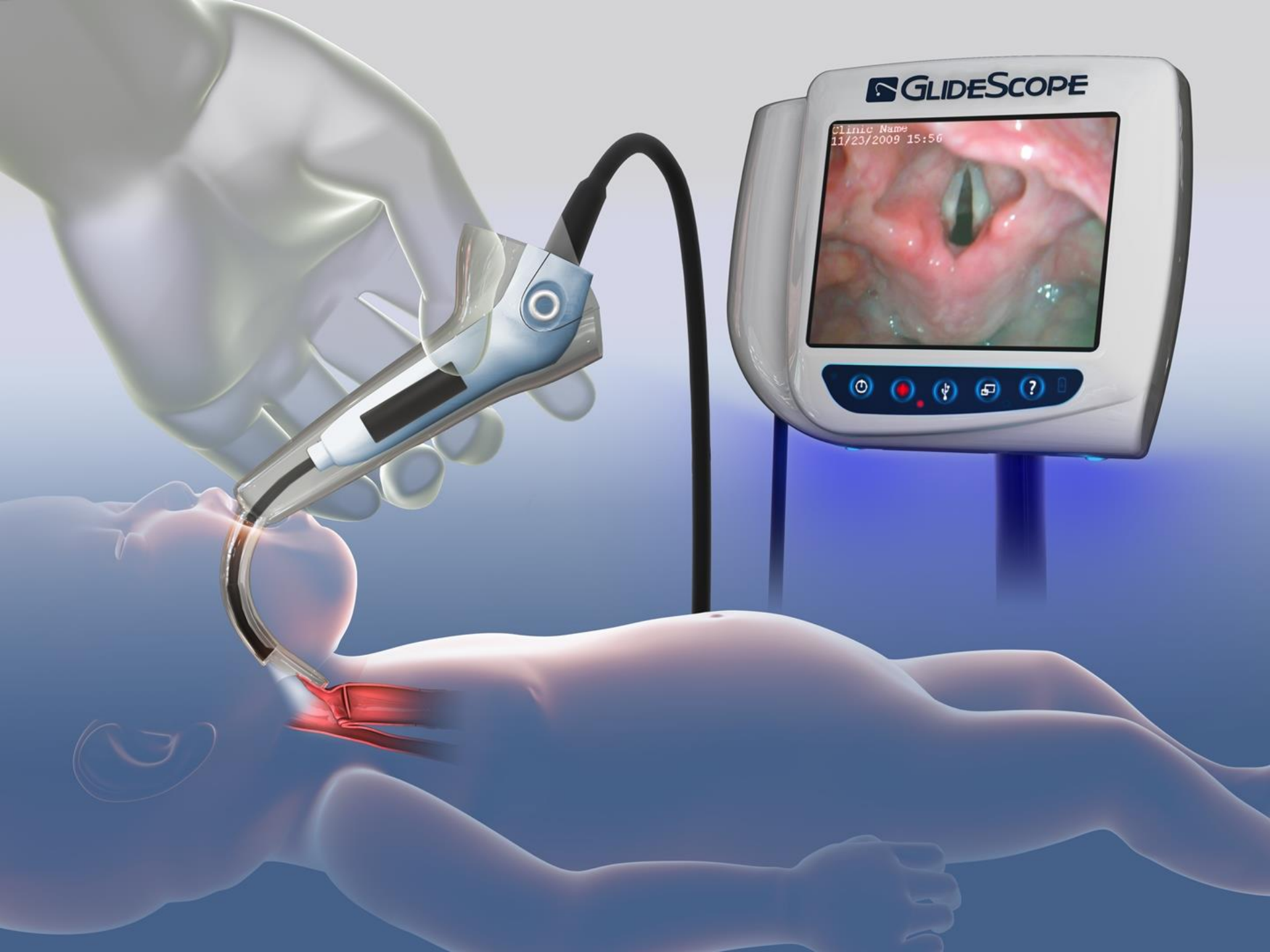
Undersökning:

- ▣ Mandibel hypoplasi
- ▣ Nedsatt gapförmåga/cervikal mobilitet
- ▣ Ansiktsasymetri
- ▣ Luftvägs kompression pga infektion
- ▣ Ödem
- ▣ Trauma
- ▣ Stridor



Äntligen kan alla se runt hörnet!





GLIDESCOPE

Clinic Name
11/23/2009 15:56

⏻ 🔴 🔌 🏠 ?

Pediatriška Glidescope blad

- ▣ GVL 0 < 1,5kg
- ▣ GVL 1 1.5 – 3.6kg
- ▣ GVL 2 1,8 – 10kg
- ▣ GVL 2,5 10 - 28kg

GVL Stat 0, 1, 2, and 2.5



Length (blade tip to handle): 36/44/56/63mm

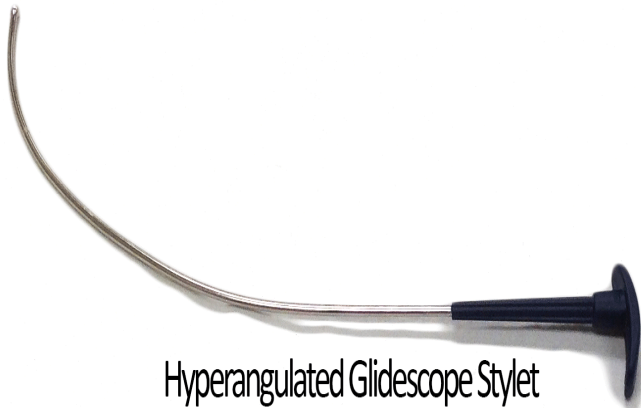Height at camera: 9/9/9/9mm

Width at camera: 9/10/11/13mm

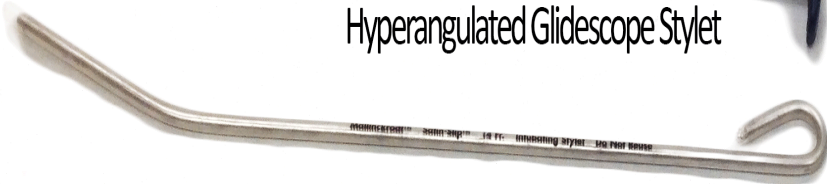Max blade width in front of camera: 9/13/16/20mm

Ledaren formas efter bladet

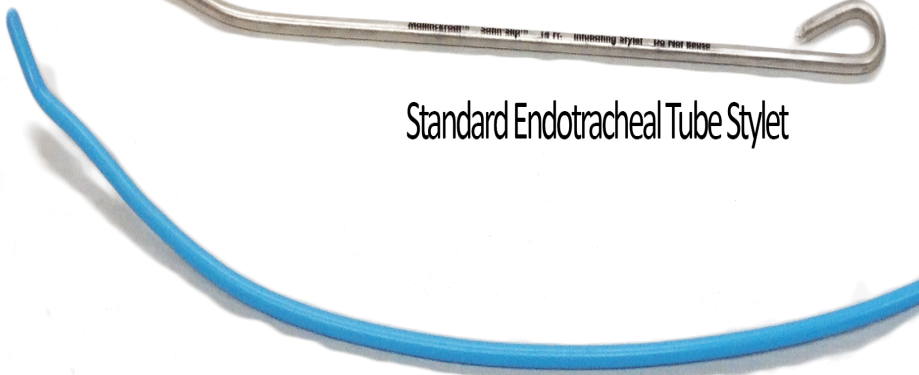
Endotracheal Tube Stylets



Hyperangulated Glidescope Stylet



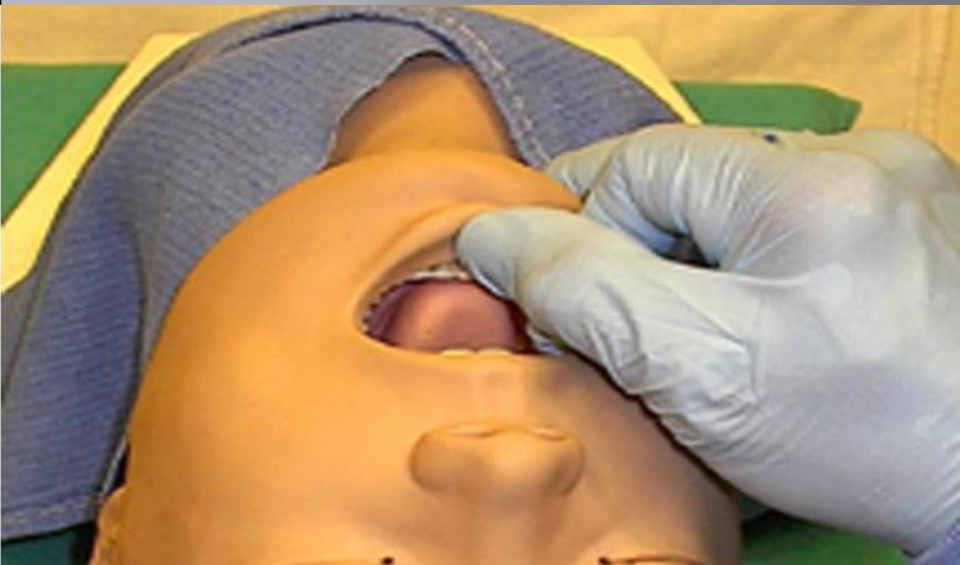Standard Endotracheal Tube Stylet



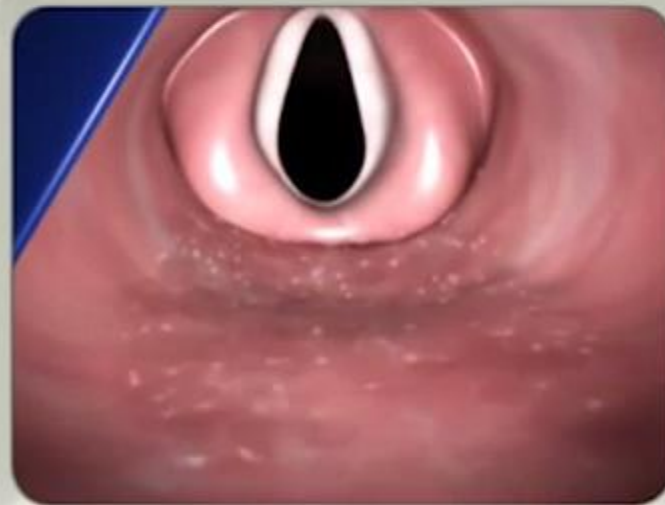Elastic Bougie



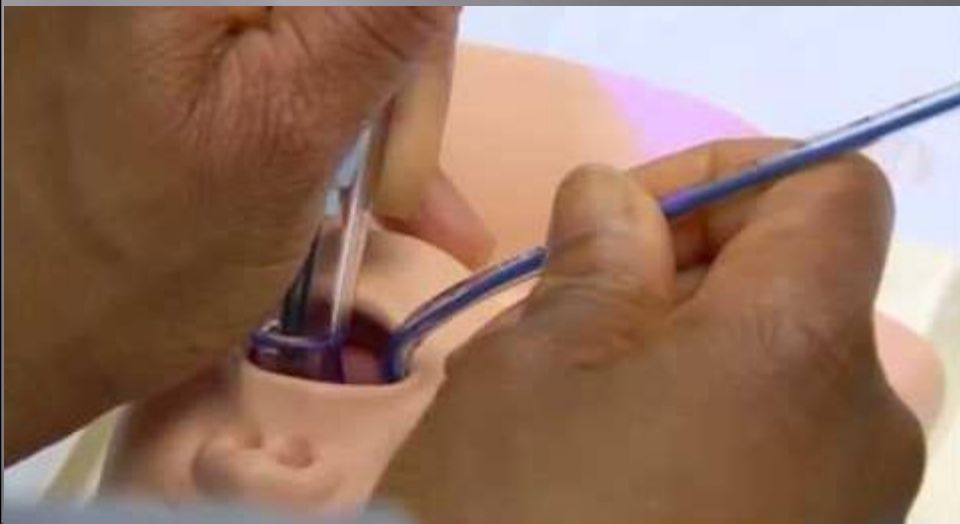Titta i munnen



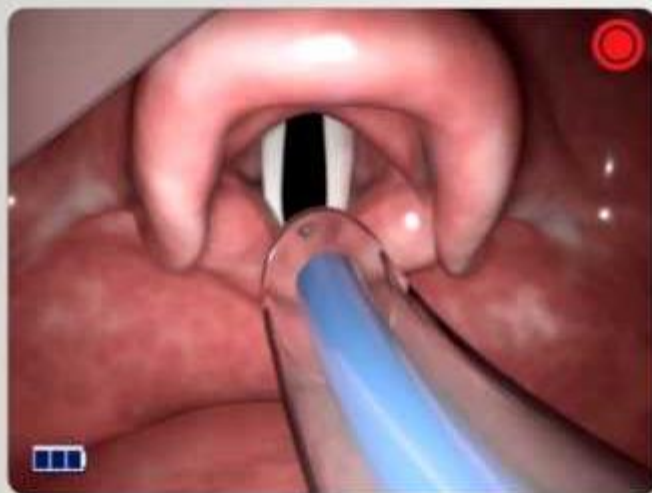
Titta på skärmen



Titta i munnen

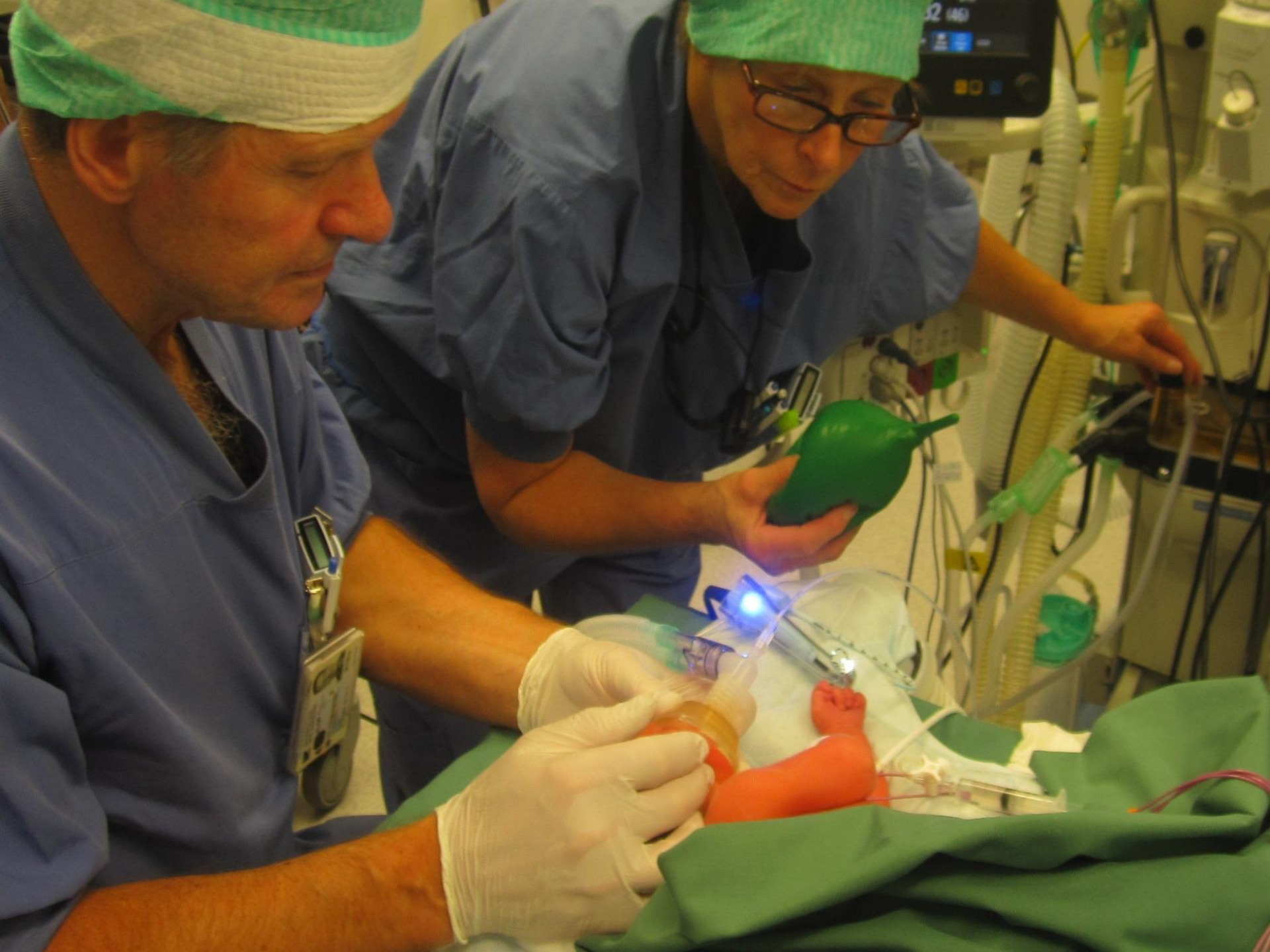

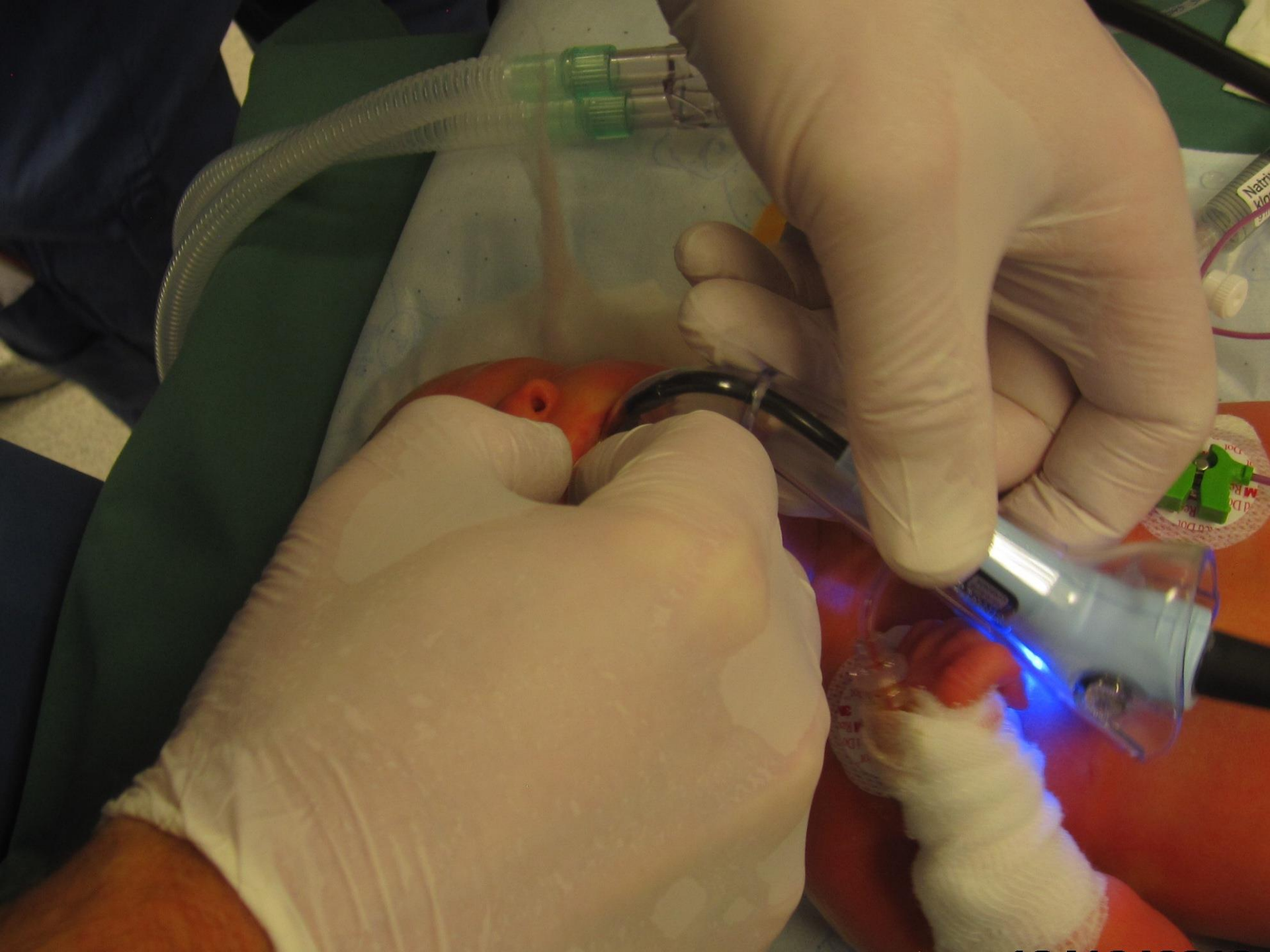Titta på skärmen



5 dagar gammal tös med Treacher Collins syndrom

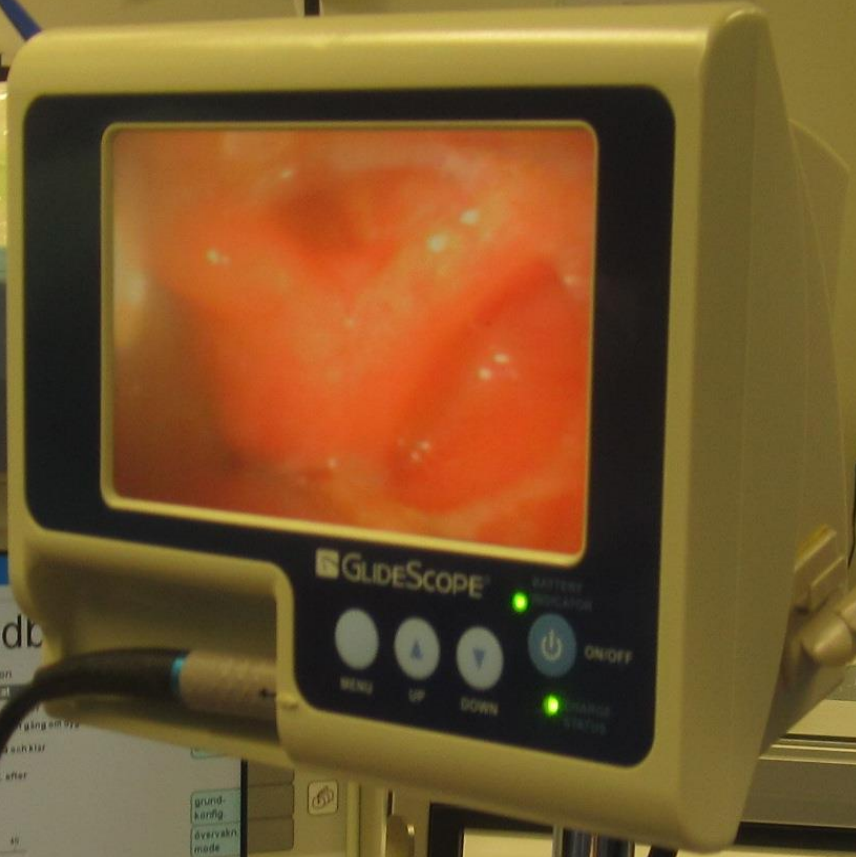- ▣ Bilateral choanal atresi
- ▣ Mikrognati och tillslutna hörsel gångar
- ▣ Apne i ryggläge!!!
- ▣ Planerad operation : Endoskopisk trepanation i näsan och BRA





OPC-L M

1. Öppna apparatens dörr och
2. Ta ut kameran och
3. Justera kameran för bästa
4. Öppna dörr för patientanvändning
5. Öppna dörr för patientanvändning



Standby

Standb

Primus SW version
Självt Test Resultat
Senaste sju-test: 18
Genomsnitt sjötestet: 18
Denna apparat ska användas enligt
användningsanvisningen och ska
justeras APV-värdet efter
din patient.

grund-
känslig
övervakn
mode

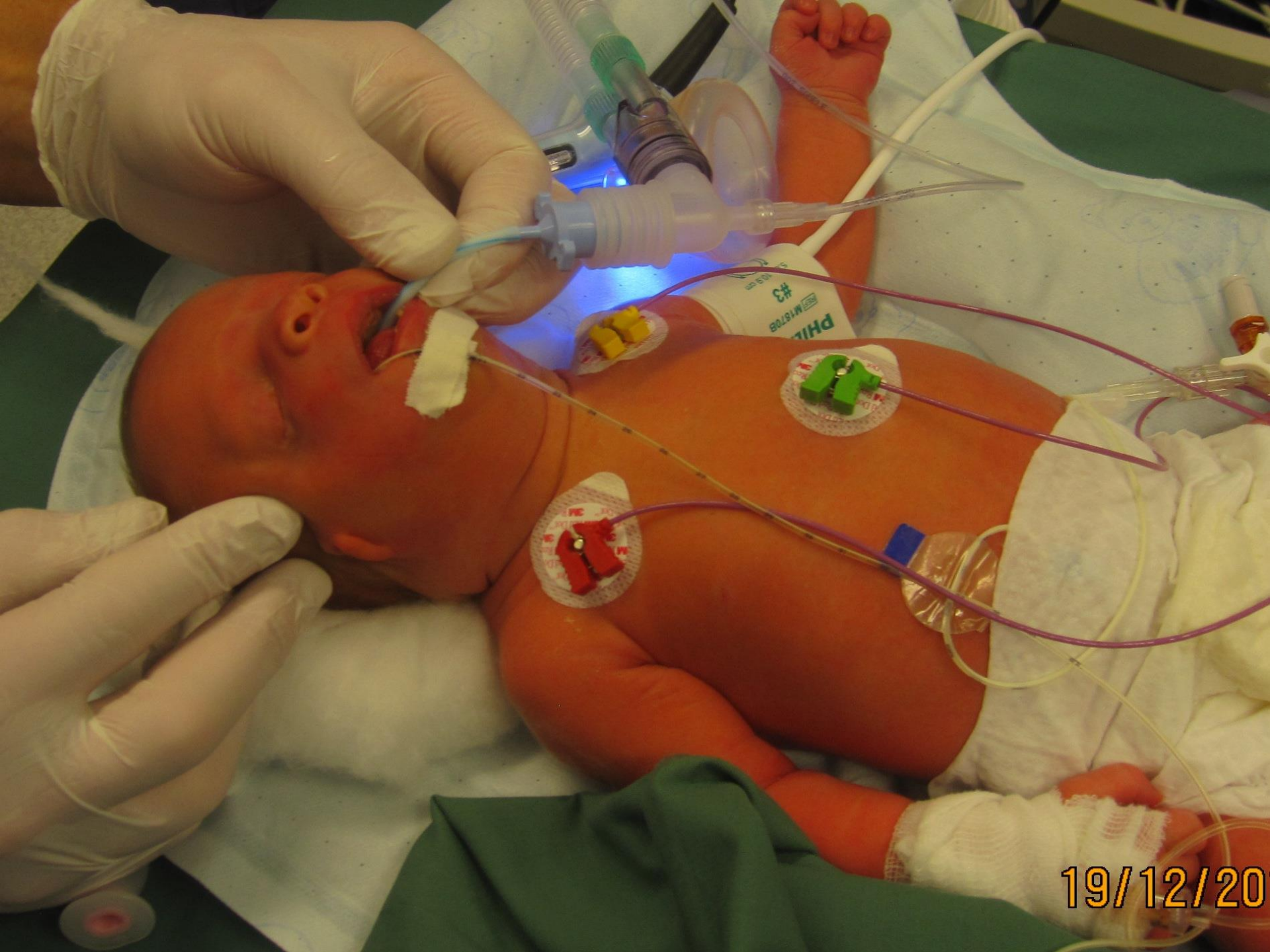Ingen färskgas fördröjning

O ₂	Röde
%	L/min
100	6,00

Återställ grundinställning

Buttons and controls for the respiratory machine, including a large knob and several indicator lights.



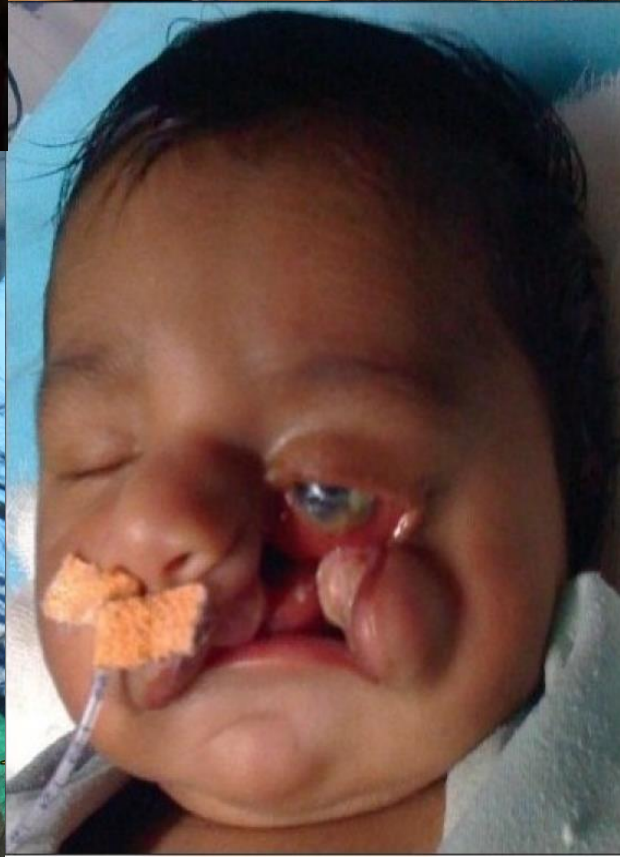
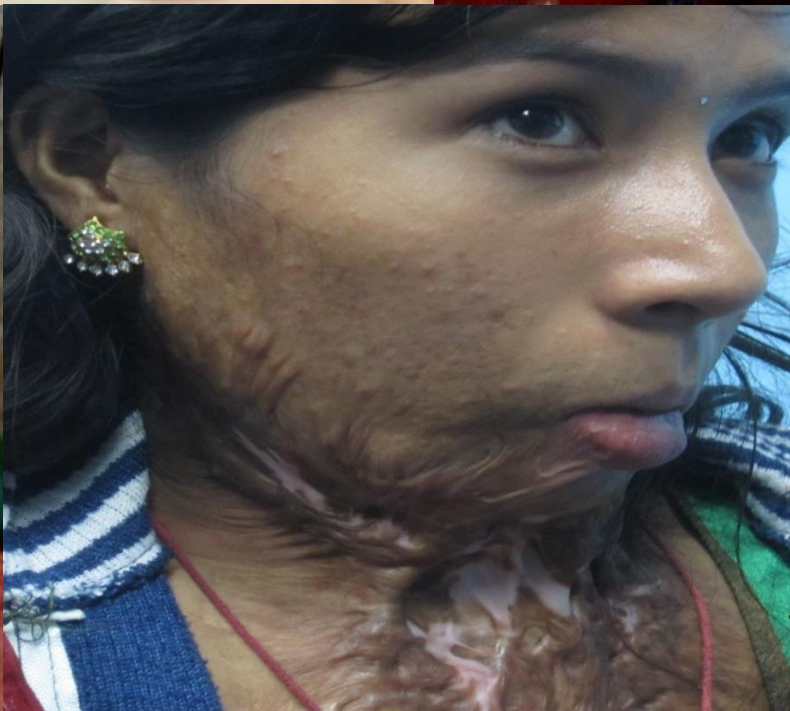
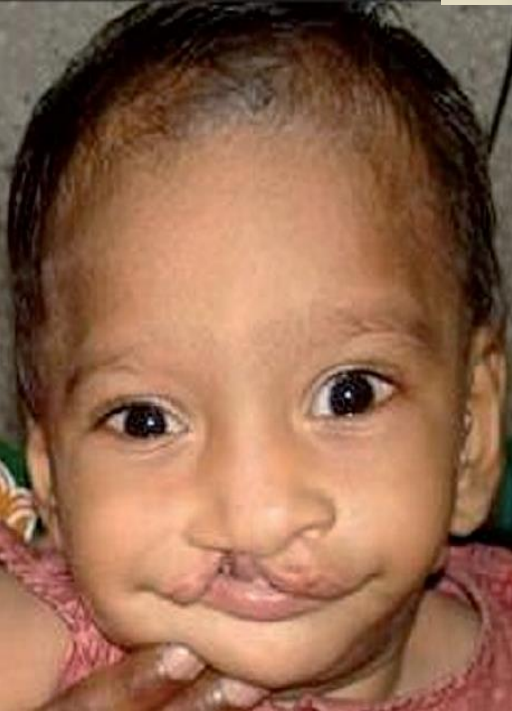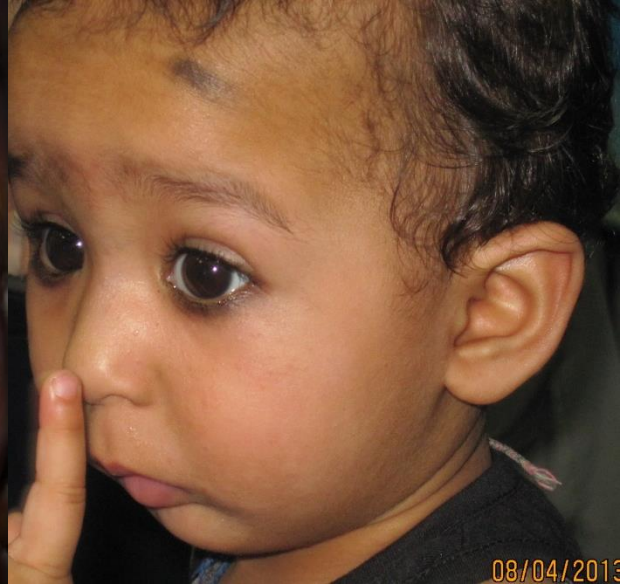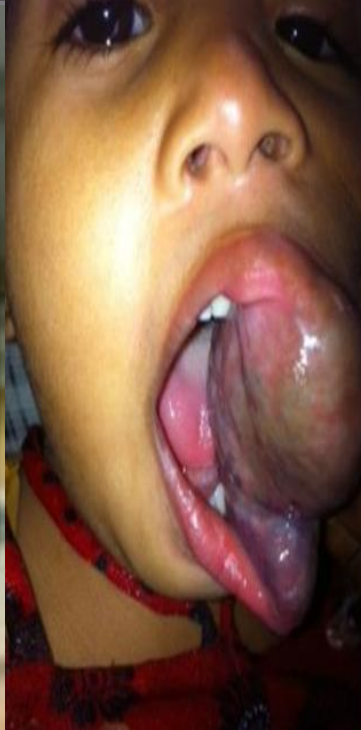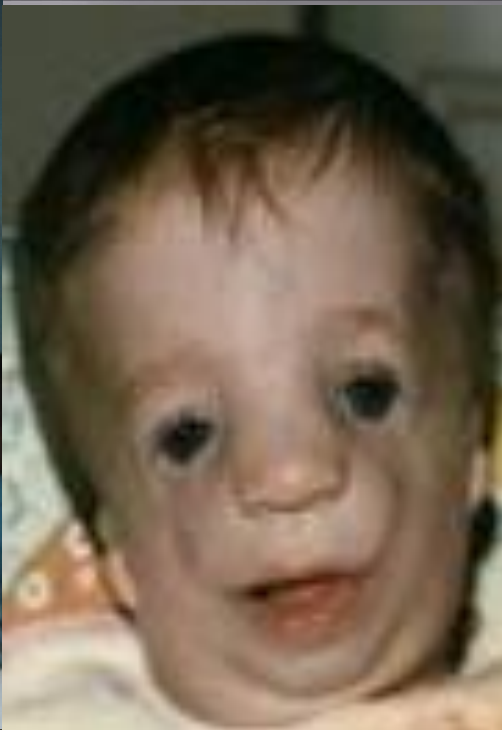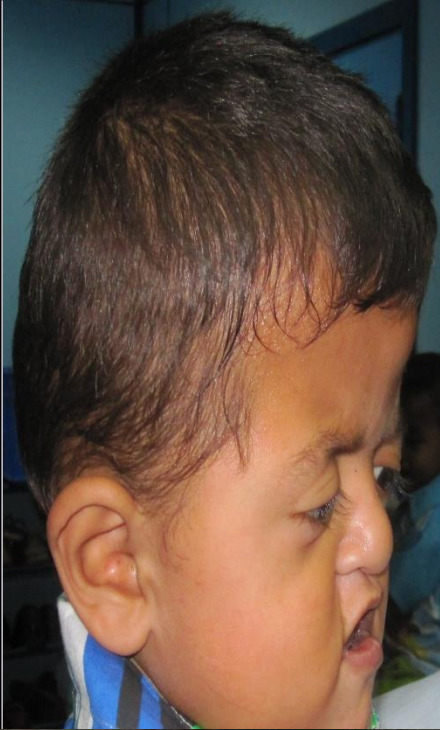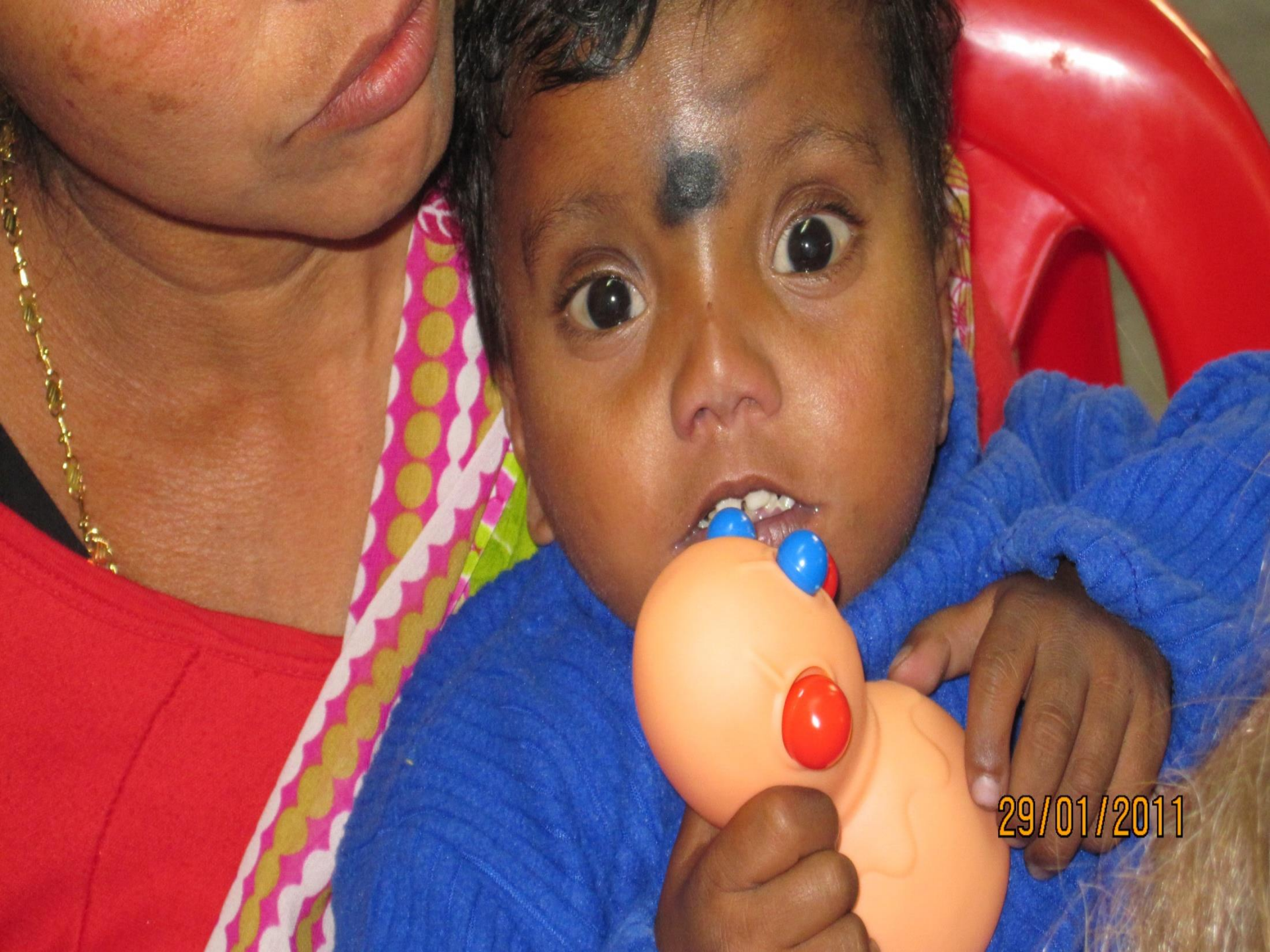19/12/20

Svåra luftvägar i u-länder?



Operation  Smile



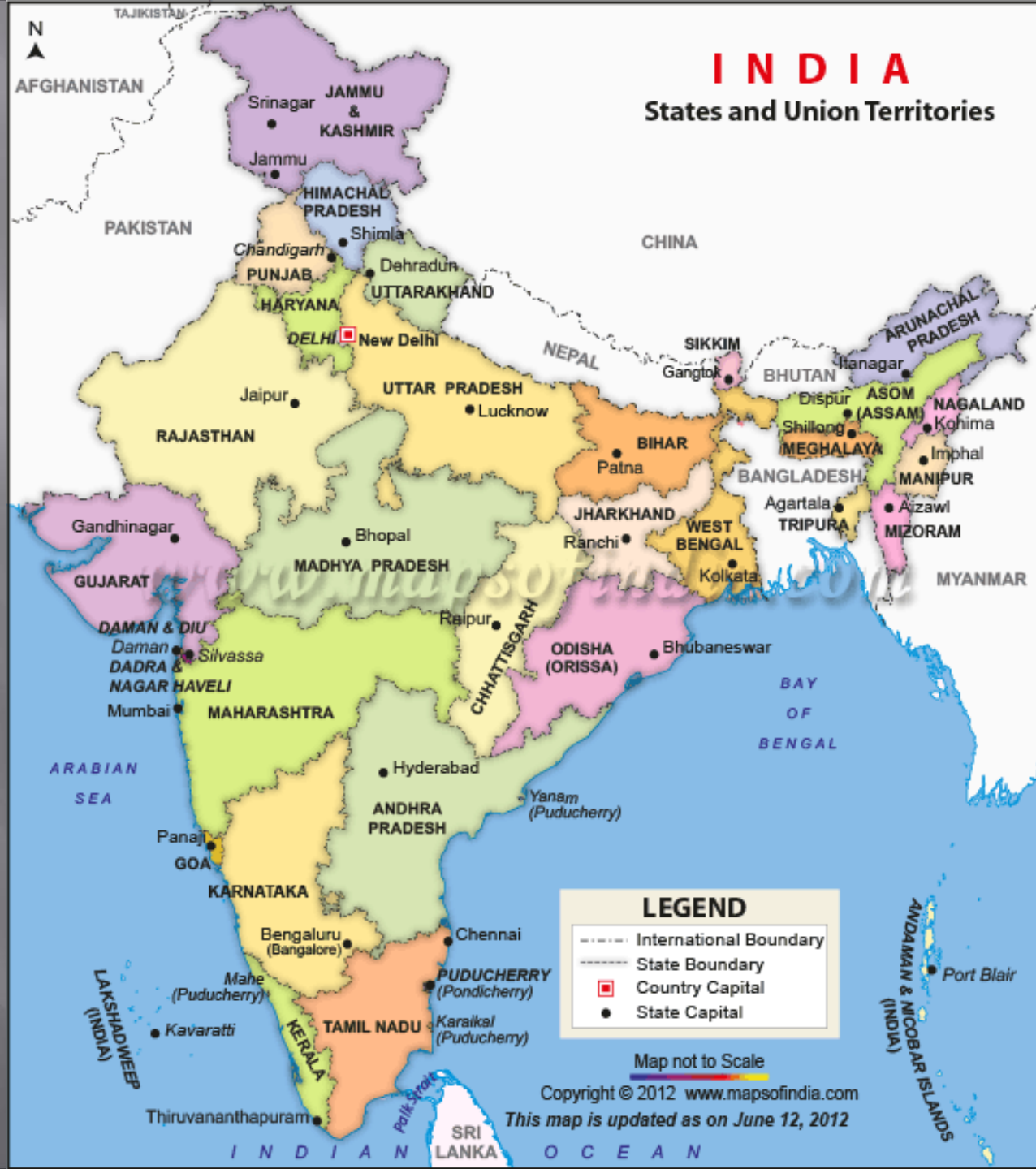

29/01/2011

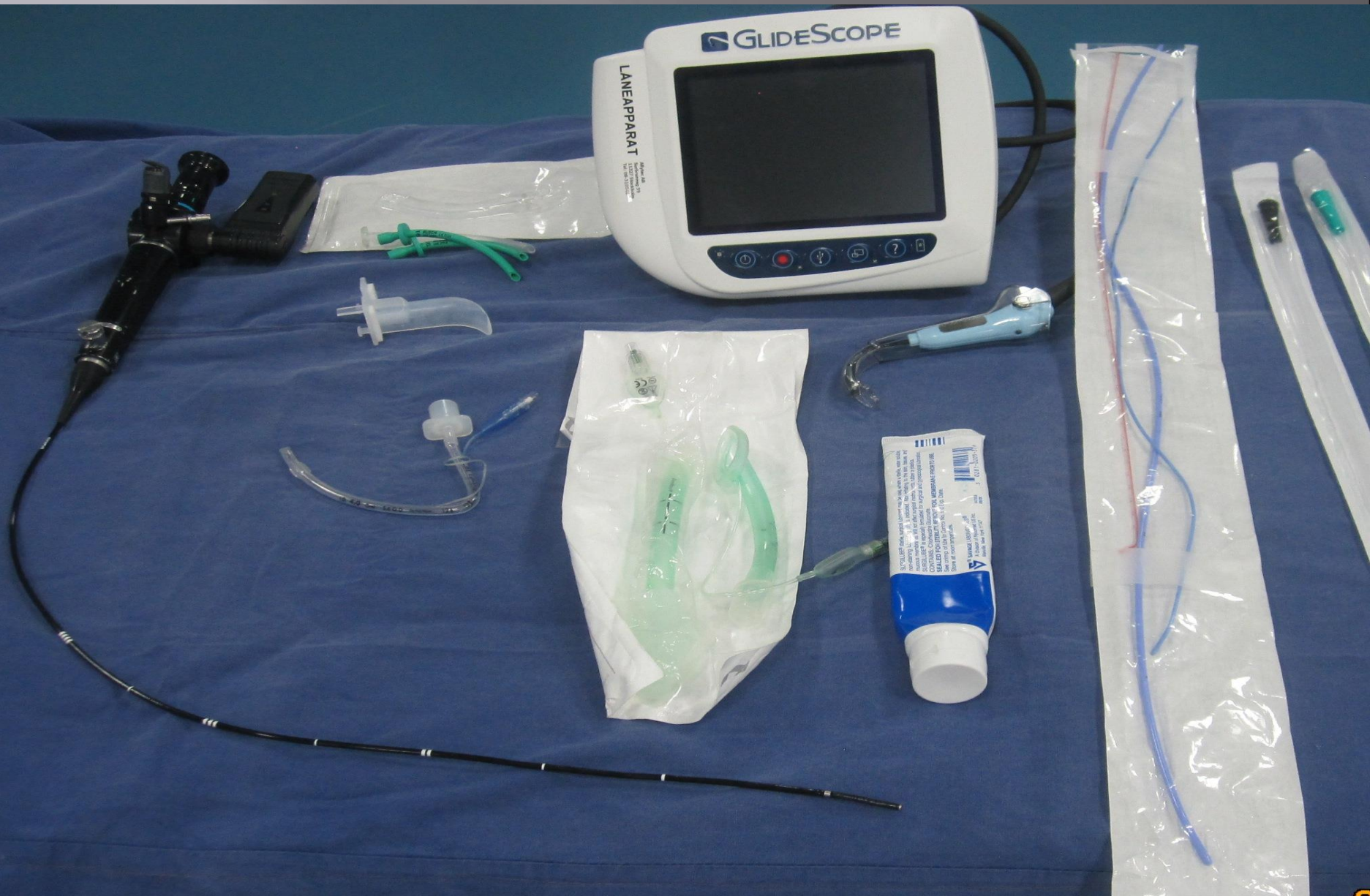"OS" Sverige 's svår luftvägs team


- ▣ Christopher Cressy NUS
- ▣ Peter Frykholm UAS
- ▣ Peter Radell ALB
- ▣ Gunilla Lööf ALB
- ▣ Christine Johnsson ALB

"Svår- luftvägs vecka" i Guwahati

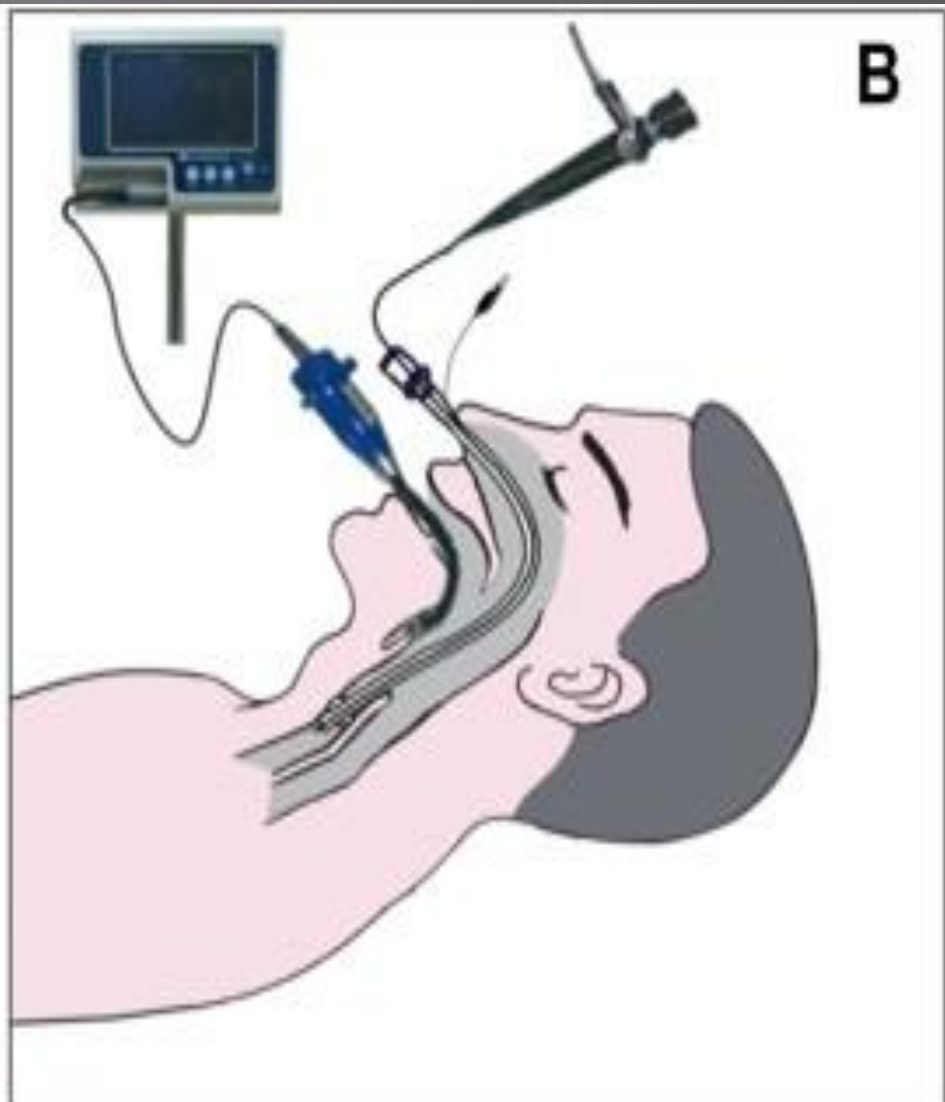
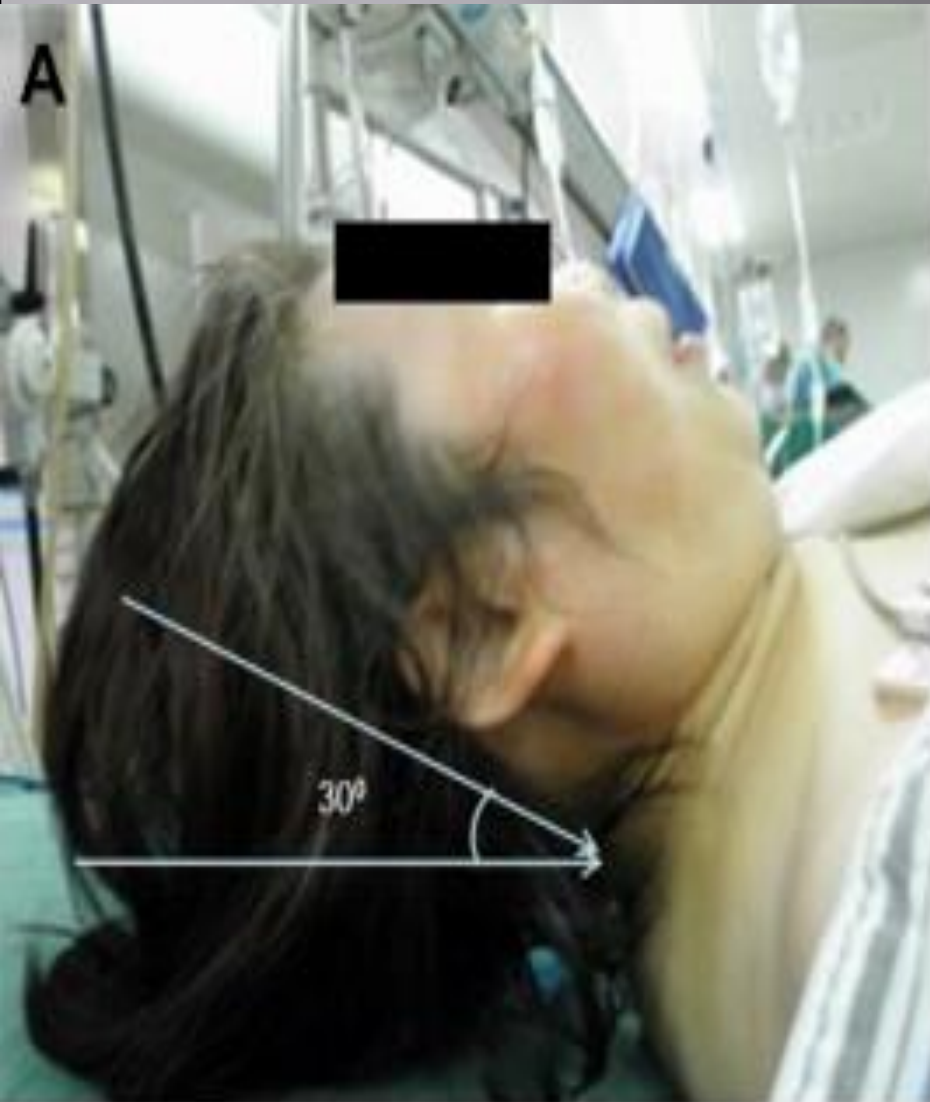


Företag, NUS och ALB ställer upp





Kombination videolaryngoskop och fiberoptisk bronkoskop



TACK FÖR UPPMÄRKSAMHETEN





TIME FOR

QUESTIONS



NÄR, VAR OCH HUR?

Över 200,000 operationer i > 50 olika länder!

Web: www.operationsmile.se

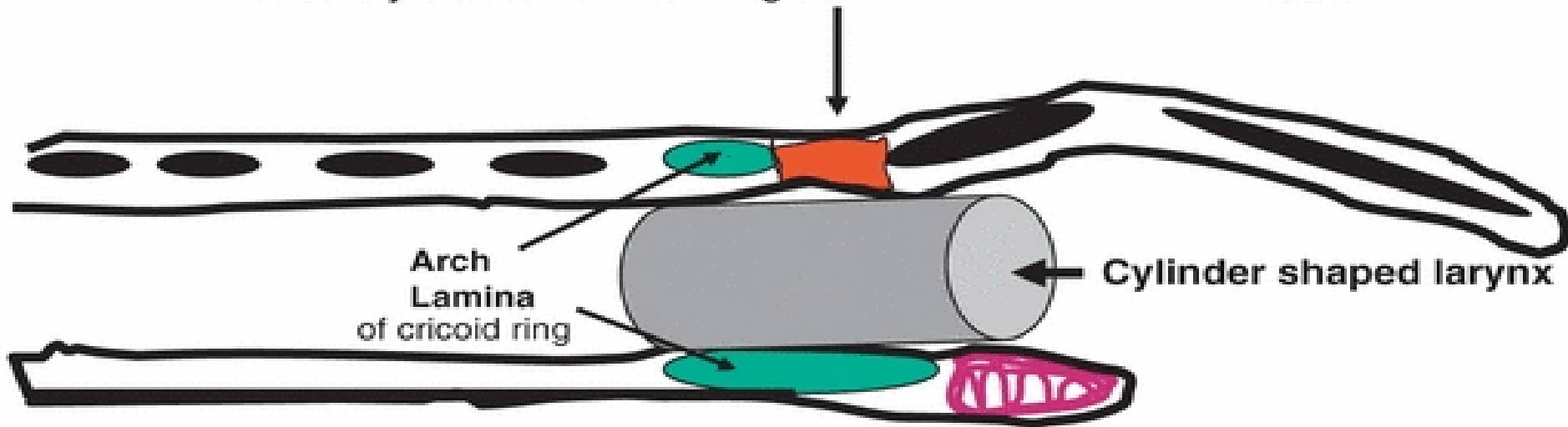
Barnets luftväg

- ▣ Stort huvud, kort hals
- ▣ Nasalandning <6 månader
- ▣ Lösa tänder
- ▣ Adenotonsillär hypertrofi
- ▣ Larynx högt och anterior (C2-3 nyfödd, C5-6 vuxen)
- ▣ Epiglottis hästsko formad
- ▣ Trachea kort och eftergivlig
- ▣ Cricoid trängsta stället
- ▣ Diafragmal andning, lätt uttröttbar muskulatur
- ▣ Mindre pulmonella reserver

Nål-koniotomi rekommenderas inte för barn under 8 år

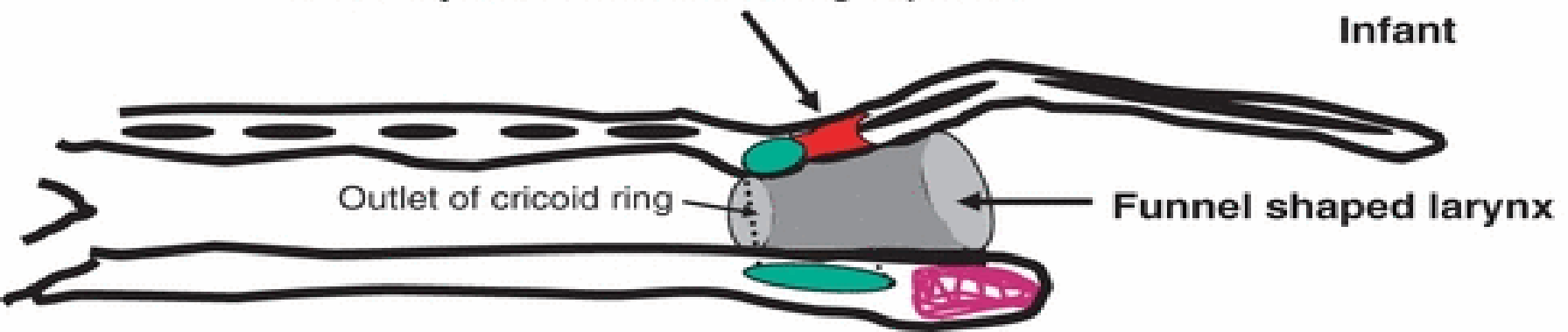
Crico-thyroid membrane facing down

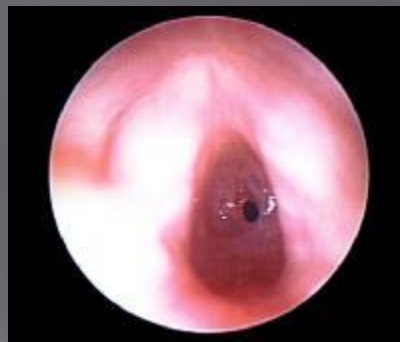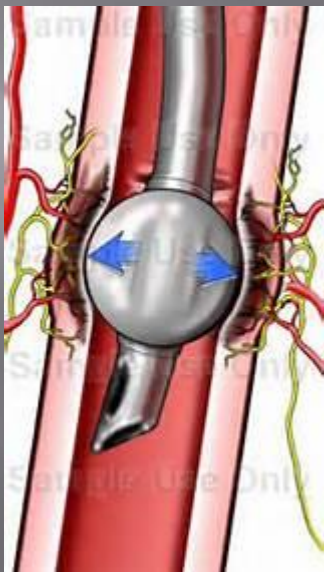
Adult



Crico-thyroid membrane facing cephaled

Infant





PEDIATRISK vs ADULT LUFTVÄG

